

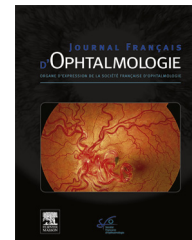


Disponible en ligne sur

**ScienceDirect**  
www.sciencedirect.com

Elsevier Masson France

**EM|consulte**  
www.em-consulte.com



## RECOMMANDATIONS

# Actualisations de la Fédération France Macula : diagnostic de la DMLA exsudative



*Update from France Macula Federation: Diagnosis of wet AMD*

**B. Wolff<sup>a</sup>, F. De Bats<sup>b,c</sup>, S. Tick<sup>d</sup>, P.-L. Cornut<sup>b</sup>,  
É. Souied<sup>e</sup>, S.Y. Cohen<sup>d,f,\*</sup>**

<sup>a</sup> Centre ophtalmologique de la maison rouge, 6, rue de l'Église, 67000 Strasbourg, France

<sup>b</sup> Centre Ophtalmologique pôle vision, 69130 Ecully, France

<sup>c</sup> Hôpital de la Croix-Rousse, 69004 Lyon, France

<sup>d</sup> Centre hospitalier national d'ophtalmologie des XV-XX, 28, rue de Charenton, 75012 Paris, France

<sup>e</sup> Service d'ophtalmologie, université Paris Est, 94000 Créteil, France

<sup>f</sup> Centre ophtalmologique d'imagerie et de laser, 11, rue Antoine-Bourdelle, 75015 Paris, France

Reçu le 26 mars 2018 ; accepté le 9 mai 2018

Disponible sur Internet le 19 octobre 2018

### MOTS CLÉS

DMLA ;  
OCT ;  
OCT-angiographie ;  
Angiographie à la fluorescéine ;  
Angiographie au vert d'indocyanine

### Résumé

**Objectif.** – Mettre à jour les recommandations de la Fédération France Macula (FFM) pour le diagnostic de la dégénérescence maculaire liée à l'âge (DMLA) exsudative.

**Méthode.** – Analyse de la littérature et avis d'experts.

**Résultats.** – La FFM recommande d'aboutir au diagnostic de la DMLA exsudative par l'association des données de l'examen du fond d'œil (ou de rétino-graphies couleur ou monochromatiques), de la tomographie à cohérence optique (OCT), montrant des manifestations exsudatives et par un examen morphologique qui peut être non invasif (OCT-angiographie) ou invasif (angiographie à la fluorescéine ou au vert d'indocyanine). Dans les conditions optimales où tous ces examens sont praticables, elle suggère de débiter par les examens non invasifs en première ligne et de recourir aux angiographies avec colorant en cas de doute diagnostique résiduel.

\* Auteur correspondant. Centre ophtalmologique d'imagerie et de laser, 11, rue A.-Bourdelle, 75015 Paris, France

Adresse e-mail : [sycsyc75@gmail.com](mailto:sycsyc75@gmail.com) (S.Y. Cohen).

*Conclusion.* – Le diagnostic de la DMLA exsudative suit l'évolution actuelle de l'imagerie médicale, qui privilégie les examens non invasifs et réserve les autres examens aux cas de diagnostic plus difficile.

© 2018 Elsevier Masson SAS. Tous droits réservés.

## KEYWORDS

AMD;  
OCT;  
OCT-Angiography;  
Fluorescein  
angiography;  
Indocyanine green  
angiography

## Summary

*Purpose.* – To update the recommendations of the France Macula Federation for the diagnosis of wet age-related macular degeneration (AMD).

*Methods.* – Analysis of literature and expert opinion.

*Results.* – The FMF recommends diagnosing wet AMD by combining the results of fundus examination (or color or monochromatic fundus photographs), optical coherence tomography (OCT) showing exudative signs, and morphological visualization of the neovascular membrane, which may be obtained non-invasively (OCT-angiography) or invasively (fluorescein and/or indocyanine green angiography). Under optimal conditions in which all these tools are available, the FMF recommends using non-invasive methods as first-line tools and resorting to dye angiography if diagnostic doubt remains.

*Conclusion.* – As observed in other fields of medical imaging, non-invasive methods are preferred to invasive methods for the diagnosis of wet AMD, while the latter are reserved for more difficult cases.

© 2018 Elsevier Masson SAS. All rights reserved.

## Introduction

Les modalités de diagnostic de la dégénérescence maculaire liée à l'âge (DMLA), dans sa forme néovasculaire, sont en constante évolution. La principale avancée de ces 10 dernières années est sans nul doute le constant perfectionnement d'outils diagnostiques non invasifs, au premier rang desquels se situe la tomographie à cohérence optique (Optical Coherence Tomography [OCT]).

En 2012, la Haute Autorité de santé (HAS) avait publié des recommandations sur la prise en charge diagnostique et thérapeutique de la DMLA ([https://www.has-sante.fr/portail/upload/docs/application/pdf/2012-09/09r09\\_reco\\_dmla.pdf](https://www.has-sante.fr/portail/upload/docs/application/pdf/2012-09/09r09_reco_dmla.pdf)). À notre connaissance, il n'est pas prévu d'actualisation périodique, tenant compte des progrès récents en imagerie, ou de l'évolution des pratiques ophtalmologiques.

La Fédération France Macula a, parmi ses objectifs, l'ambition de publier régulièrement des mises à jour permettant de faire le point, à un instant donné, sur l'évolution des pratiques en essayant d'intégrer les données récentes de la littérature tout en tenant compte des spécificités françaises. Le présent article propose un consensus professionnel de spécialistes de la rétine qui, à la lumière des données actuelles de la littérature, présentent une mise à jour des modalités de diagnostic de la DMLA exsudative.

## Méthodes

Une revue de la littérature portant sur les nouvelles méthodes d'imagerie de la DMLA et ses applications dans le diagnostic et le suivi de la DMLA a été réalisée entre

le 1<sup>er</sup> janvier 2012 et le 31 décembre 2017. Les indications actualisées des examens angiographiques utilisant l'injection de produits de contraste ont également fait l'objet de recherches. Une discussion entre experts a permis la rédaction de ces recommandations.

## Résultats

### Les différents examens

L'examen au biomicroscope est réalisé après dilatation pupillaire pour évaluer l'état cristallinien, l'état du vitré, et la rétine au pôle postérieur mais aussi en périphérie. La réalisation de rétino-photographies du fond d'œil en couleur et/ou en lumière monochromatique est très utile et a un intérêt pédagogique pour le patient et l'archivage des images au cours du suivi du patient. L'examen du fond d'œil ou les rétino-photographies permettent de visualiser des zones d'œdème ou de soulèvement rétinien, la présence d'hémorragies et/ou d'exsudats.

Les rétino-photographies en autofluorescence ont l'avantage de permettre une évaluation de la qualité de l'épithélium pigmentaire (EP) rétinien, de façon non invasive. Elles permettent donc, dans un contexte de DMLA exsudative, d'apprécier les éléments de DMLA atrophique éventuellement associés [1,2]. Elles permettent également la visualisation des pseudo-drusen réticulés qui constituent un élément pronostique de la DMLA [3–5].

La tomographie en cohérence optique (OCT) est un examen non invasif, non douloureux, sans contact, qui permet une analyse quasi histologique de toutes les couches

rétiniennes au niveau du pôle postérieur. Il permet de diagnostiquer et localiser les signes exsudatifs secondaires à la DMLA [6]. Ces signes exsudatifs sont la présence d'un décollement séreux rétinien, d'un œdème intra-rétinien, les points hyper-réfléctifs intra-rétiniens et le matériel hyper-réfléctif sous-rétinien. La présence d'un décollement de l'EP, d'une adhérence particulière de l'EP à la rétine sensorielle, de ruptures de l'EP peuvent orienter vers un sous-type particulier de DMLA exsudative [7–9]. L'OCT permet également de visualiser les lésions de DMLA non exsudative associée, comme les drusen, les migrations pigmentaires et les plages atrophiques.

La tomographie en cohérence optique-angiographie (OCT-A) constitue le développement le plus récent de l'imagerie du pôle postérieur [10,11]. Réalisé en même temps que l'OCT classique, cet examen est donc non invasif, indolore et sans contact. Le principal avantage de la méthode, dans un contexte de DMLA exsudative, est la possibilité de visualisation directe d'un flux vasculaire anormal correspondant au néovaisseau et de préciser sa topographie. L'identification d'un lacis néovasculaire de différentes formes et la présence d'un hypersignal de flux à son niveau sont les signes habituels de néovascularisation.

L'angiographie à la fluorescéine (AGF) est un examen invasif nécessitant l'injection de colorant (fluorescéinate de sodium) dont l'utilisation doit se faire en l'absence de contre-indication allergique à la fluorescéine. Il est important que l'utilisateur prenne connaissance de la fiche VIDAL du colorant (<https://www.vidal.fr/Substance/fluoresceine-6785.htm>). Les principaux signes angiographiques de la DMLA exsudative sont l'existence de zones hyperfluorescentes, précoces ou retardées, d'accumulation du colorant dans l'espace sous-épithélial, de diffusions anormales du colorant dans l'espace sous-rétinien ou dans la rétine sensorielle. La forme et la cinétique de ces hyperfluorescences permettent d'appréhender le sous-type de néovaisseau.

L'angiographie au vert d'indocyanine (ICGA) est également un examen invasif nécessitant l'injection d'un colorant, le vert d'indocyanine (également appelé vert d'infra-cyanine). Il est important que l'utilisateur prenne connaissance de la fiche VIDAL du colorant ([https://www.vidal.fr/substances/23423/vert\\_d\\_indocyanine](https://www.vidal.fr/substances/23423/vert_d_indocyanine)). L'ICGA est habituellement effectuée après l'angiographie à la fluorescéine, notamment en cas de doute diagnostique résiduel. L'ICGA permet de visualiser une hyperfluorescence des membranes néovasculaires à la phase tardive de l'examen. Des sous-types particuliers de DMLA exsudative (anastomoses rétino-choroïdiennes ou type 3, vasculopathies polypoïdales) donnent lieu à des signes spécifiques [12–14].

## Au-delà du diagnostic, le typage de la DMLA exsudative

La réalisation des examens d'imagerie permet, le plus souvent, de typer la néovascularisation choroïdienne d'une DMLA exsudative et d'éliminer le cas échéant d'autres diagnostics différentiels.

### Néovaisseaux choroïdiens de type 1

Présence d'un néovaisseau sous épithélial associé à des signes exsudatifs en OCT B-scan, un lacis néovasculaire en hypersignal de flux situé sous l'épithélium pigmentaire en OCT-A ; présence de pin points sans lacis discernable en angiographie à la fluorescéine et plage néovasculaire hyperfluorescente aux temps tardifs de l'ICGA [15–18].

### Néovaisseaux choroïdiens de type 2

Présence d'un néovaisseau pré-épithélial avec hyper-réfléctivité fusiforme en avant de l'EP associée à des signes exsudatifs en OCT B-scan ; lacis en hypersignal pré-épithélial en OCT-A ; lacis bien individualisable avec diffusion de colorant en AGF [16,19,20].

### Néovaisseaux choroïdiens de type 3 (anastomose rétinochoroïdienne)

Présence d'une lésion hyper-réfléctive réalisant une communication entre l'espace sous épithélial et les couches intrarétiniennes (« *kissing-sign* ») associée à un œdème intra-rétinien, en OCT B-scan ; lésion punctiforme en hypersignal de flux en OCT-A ; imprégnation des logettes d'œdème maculaire avec diffusion au niveau de l'anastomose en AGF ; lésion ronde hyperfluorescente à type de hotspot en ICGA [14,21–23].

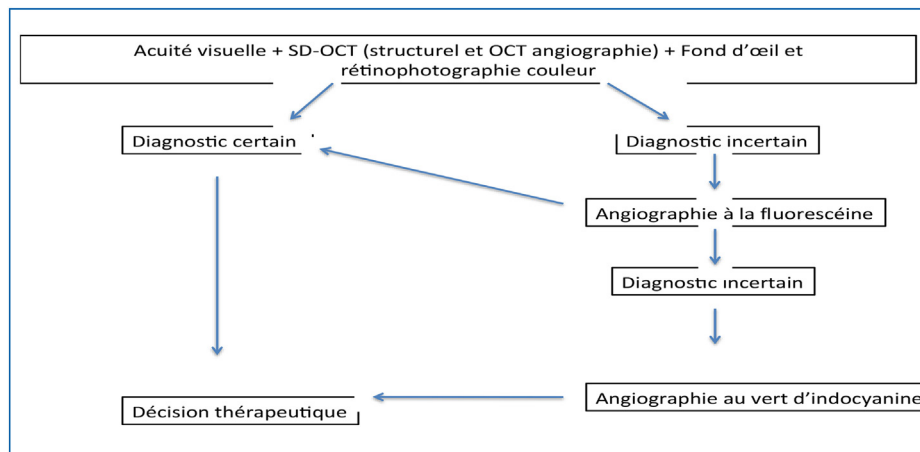
### Néovaisseaux choroïdiens de type 1 anévrysmal ou vasculopathie choroïdienne polypoïdale

Présence d'un décollement de l'EP (DEP) peu saillant correspondant au réseau choroïdien vasculaire anormal et d'une lésion au contour hyperréfléctif, arrondie pouvant être accolée à la face postérieure du DEP avec exsudation en OCT B-scan ; hypersignal de flux du réseau néovasculaire associé aux polypes (« *branching vascular network* ou BVN ») en OCT-A (le flux au sein de la dilatation anévrysmale n'étant le plus souvent pas objectivable) ; lésion hyperfluorescente ± inhomogène avec pin points en AGF ; visualisation du ou des polype(s) hyperfluorescents dès les temps intermédiaires de l'ICGA et visualisation du BVN associé [13,24,25].

Le typage de la DMLA exsudative est important pour évaluer le pronostic et les chances de réponse au traitement anti-VEGF [26–28]. La réalisation de l'imagerie permet aussi d'éliminer une autre maculopathie telle qu'une complication néovasculaire secondaire à la myopie forte, une chorio-rétinite séreuse centrale compliquée, ou non, d'un néovaisseau, une choroïdite, une tumeur choroïdienne (métastase choroïdienne ou hémangiome choroïdien)...

### Stratégie de réalisation des examens pour une démarche diagnostique raisonnée

Chaque examen ayant ses limites ou ses inconvénients, une imagerie multimodale est la règle, en 2018.



**Figure 1.** Démarche diagnostique résumée pour la DMLA exsudative, allant des examens non invasifs aux examens plus invasifs (d'après Cohen et Mrejen [34]).

L'examen du fond d'œil et/ou la réalisation de rétinophotographies sont toujours utiles. L'OCT couplé à l'angiographie à la fluorescéine reste aujourd'hui, dans la littérature, le « *gold standard* » pour l'évaluation initiale d'une DMLA exsudative. Cette association diagnostique est donc toujours licite. Cependant, le couplage de l'OCT et de l'OCT-A peut permettre dans de nombreux cas d'aboutir, de façon non invasive, à un diagnostic certain de la DMLA exsudative et de son sous-type. Ce couplage OCT+OCT-A est pratiqué dans de nombreux centres comme examen de première intention, complété par des examens plus invasifs en cas de doute résiduel. Elle est également proposée dans la littérature (Fig. 1).

L'ICGA garde toute sa place pour le diagnostic de la vasculopathie choroïdienne polypoïdale, effectuée devant un terrain ou un aspect évocateurs, devant une image suggestive en AGF, ou encore devant une DMLA néovasculaire présumée résistant de façon inhabituelle à un traitement par monothérapie anti-VEGF bien conduit. Des cas de diagnostic difficile de néovaisseaux de type 1 ou 3 peuvent également bénéficier de la méthode.

## Discussion

La stratégie proposée tient compte des inconvénients propres à chaque technique. L'existence d'accidents liés à l'injection de fluorescéine doit amener les utilisateurs à se poser la question de sa pertinence réelle, avant la mise en route d'un traitement [29]. Cependant, l'existence de diagnostics différentiels trompeurs amène à la réalisation de tous les examens nécessaires à une certitude diagnostique, autant que faire se peut.

Il est important d'insister sur le fait que l'OCT-A est une technique de développement récent et en cours d'évolution, opérateur-dépendant, avec une courbe d'apprentissage importante. L'utilisation de l'OCT-A doit prendre en compte également ses limites actuelles que sont la présence d'artéfacts source de faux positifs, d'une segmentation parfois imparfaite et de difficultés à l'acquisition en cas de mauvaise fixation du patient. Les faux-négatifs existent également, en particulier dans l'évaluation des

DEP néovascularisés. La confiance apportée à ses résultats dépend donc beaucoup de la formation de l'opérateur, ophtalmologiste ou orthoptiste, et de la confiance de l'ophtalmologiste dans sa capacité d'analyse des images et sa bonne connaissance des pièges diagnostiques [30].

Enfin, il est important de rappeler que l'image d'un flux néovasculaire observé en OCT-A ne signifie pas toujours l'existence de néovaisseaux actifs, justifiant d'une thérapeutique. En effet, les néovaisseaux cicatriciels, fibrosés, conservent une image de flux, sans qu'il y ait de risque d'extension néovasculaire [31]. De plus, des néovaisseaux de type 1 quiescents ont été décrits, justifiant d'une surveillance attentive et non d'une thérapeutique [32,33].

## Conclusion

Dans toutes les spécialités médicales, les progrès en imagerie amènent au premier plan les imageries non invasives. C'est le cas également en ophtalmologie, pour le diagnostic de la DMLA exsudative. L'association angiographie à la fluorescéine et OCT est parfaitement adaptée au diagnostic de la DMLA exsudative. Cependant, dans le cas optimal de la disponibilité de tous les examens mentionnés plus haut, une stratégie du moins au plus invasif nous semble la meilleure. Ainsi, malgré leurs limites, qui sont à connaître et à ne pas sous-estimer, les OCT intégrant l'acquisition d'images d'OCT-angiographie, peuvent être considérés aujourd'hui comme étant des examens d'imagerie de première ligne, permettant, avec les signes cliniques évocateurs, le diagnostic mais aussi le typage des néovaisseaux et l'appréciation de l'activité néovasculaire. Mais, en cas d'images de qualité insuffisante ou de doute diagnostique résiduel, le recours aux angiographies avec produit de contraste s'impose avant la mise en route du traitement.

## Déclaration de liens d'intérêts

B.W. consultant pour Novartis, Bayer, Allergan.

F.d.B. consultant pour Bayer, Novartis.

S.T. consultant pour Allergan, Bayer, Novartis.

P.-L.C. consultant pour Allergan, Bayer, Novartis.

E.S. consultant pour Allergan, Bayer, Novartis, Roche, Thea.

S.-Y.C. consultant pour Alcon, Allergan, Bayer, Novartis, Roche, Thea.

## Références

- [1] Holz FG, Bellman C, Staudt S, Schutt F, Volcker HE. Fundus autofluorescence and development of geographic atrophy in age-related macular degeneration. *Invest Ophthalmol Vis Sci* 2001;42:1051–6.
- [2] Holz FG, Bindewald-Wittich A, Fleckenstein M, Dreyhaupt J, Scholl HP, Schmitz-Valckenberg S, et al. Progression of geographic atrophy and impact of fundus autofluorescence patterns in age-related macular degeneration. *Am J Ophthalmol* 2007;143:463–72.
- [3] Paavo M, Lee W, Merriam J, Bearely S, Tsang S, Chang S, et al. Intraretinal correlates of reticular pseudodrusen revealed by autofluorescence and en face OCT. *Invest Ophthalmol Vis Sci* 2017;58:4769–77.
- [4] Mimoun G, Soubrane G, Coscas G. Macular drusen. *J Fr Ophtalmol* 1990;13:511–30.
- [5] Zweifel SA, Spaide RF, Curcio CA, Malek G, Imamura Y. Reticular pseudodrusen are subretinal drusenoid deposits. *Ophthalmology* 2010;117:303–12.
- [6] Rosenfeld PJ. Optical coherence tomography and the development of antiangiogenic therapies in neovascular age-related macular degeneration. *Invest Ophthalmol Vis Sci* 2016;57:14–26.
- [7] Coscas F, Coscas G, Souied E, Tick S, Soubrane G. Optical coherence tomography identification of occult choroidal neovascularization in age-related macular degeneration. *Am J Ophthalmol* 2007;144:592–9.
- [8] Malamos P, Sacu S, Georgopoulos M, Kiss C, Prunte C, Schmidt-Erfurth U. Correlation of high-definition optical coherence tomography and fluorescein angiography imaging in neovascular macular degeneration. *Invest Ophthalmol Vis Sci* 2009;50:4926–33.
- [9] Sadda SR, Liakopoulos S, Keane PA, et al. Relationship between angiographic and optical coherence tomographic (OCT) parameters for quantifying choroidal neovascular lesions. *Graefes Arch Clin Exp Ophthalmol* 2010;248:175–84.
- [10] Jia Y, Tan O, Tokayer J, Potsaid B, Wang Y, Liu JJ, et al. Split-spectrum amplitudedecorrelation angiography with optical coherence tomography. *Opt Express* 2012;20:4710–25.
- [11] Spaide RF. Optical coherence tomography angiography signs of vascular abnormalization with antiangiogenic therapy for choroidal neovascularization. *Am J Ophthalmol* 2015;160:6–16.
- [12] Cohen SY, Dubois L, Quentel G, Gaudric A. Is indocyanine green angiography still relevant? *Retina* 2011;31:209–21.
- [13] Spaide RF, Yannuzzi LA, Slakter JS, Sorenson J, Orlach DA. Indocyanine green videoangiography of idiopathic polypoidal choroidal vasculopathy. *Retina* 1995;15:100–10.
- [14] Ravera V, Bottoni F, Giani A, Cigada M, Staurenghi G. Retinal angiomatic proliferation diagnosis: a multiimaging approach. *Retina* 2016;36:2274–81.
- [15] Iafe NA, Phasukkijwatana N, Sarraf D. Optical coherence tomography angiography of type 1 neovascularization in age-related macular degeneration. *Dev Ophthalmol* 2016;56:45–51.
- [16] Farecki ML, Gutfleisch M, Faatz H, Rothaus K, Heimes B, Spital G, et al. Characteristics of type 1 and 2 CNV in exudative AMD in OCT-angiography. *Graefes Arch Clin Exp Ophthalmol* 2017;255:913–21.
- [17] Pece A, Sannace C, Menchini U, Virgili G, Galli L, Isola V, et al. Fluorescein angiography and indocyanine green angiography for identifying occult choroidal neovascularization in age-related macular degeneration. *Eur J Ophthalmol* 2005;15:759–63.
- [18] Guyer DR, Yannuzzi LA, Slakter JS, Sorenson JA, Hanutsaha P, Spaide RF, et al. Classification of choroidal neovascularization by digital indocyanine green videoangiography. *Ophthalmology* 1996;103:2054–60.
- [19] Lopez PF, Lambert HM, Grossniklaus HE, Sternberg JR P. Well defined subfoveal choroidal neovascular membranes in age related macular degeneration. *Ophthalmology* 1993;100:415–22.
- [20] El Ameen A, Cohen SY, Semoun O, Miere A, Srour M, Quaranta-El Maftouhi M, et al. Type 2 neovascularization secondary to age-related macular degeneration imaged by optical coherence tomography angiography. *Retina* 2015;35:2212–8.
- [21] Miere A, Querques G, Semoun O, El Ameen A, Capuano V, Souied EH. Optical coherence tomography angiography in early type 3 neovascularization. *Retina* 2015;35:2236–41.
- [22] Freund KB, Ho IV, Barbazetto IA, Koizumi H, Laud K, Ferrara D, et al. Type 3 neovascularization: the expanded spectrum of retinal angiomatic proliferation. *Retina* 2008;28:201–11.
- [23] Querques G, Atmani K, Berboucha E, Martinelli D, Coscas G, Soubrane G, et al. Angiographic analysis of retinal-choroidal anastomosis by confocal scanning laser ophthalmoscopy technology and corresponding (eyetracked) spectral-domain optical coherence tomography. *Retina* 2010;30:222–34.
- [24] Srour M, Querques G, Semoun O, El Ameen A, Miere A, Sikorav A, et al. Optical coherence tomography angiography characteristics of polypoidal choroidal vasculopathy. *Br J Ophthalmol* 2016;100:1489–93.
- [25] Cheung CMG, Lai TYY, Ruamviboonsuk P, Chen SJ, Chen Y, Freund KB, et al. Polypoidal choroidal vasculopathy: definition, pathogenesis, diagnosis, and management. *Ophthalmology* 2018;125:708–24.
- [26] Chae B, Jung JJ, Mrejen S, Gallego-Pinazo R, Yannuzzi NA, Patel SN, et al. Baseline predictors for good versus poor visual outcomes in the treatment of neovascular age-related macular degeneration with intravitreal anti-VEGF therapy. *Invest Ophthalmol Vis Sci* 2015;56:5040–7.
- [27] Segal O, Barayev E, Nemet AY, Mimouni M. Predicting response of exudative age-related macular degeneration to bevacizumab based on spectralis optical coherence tomography. *Retina* 2016;36:259–63.
- [28] Mathew R, Richardson M, Sivaprasad S. Predictive value of spectral-domain optical coherence tomography features in assessment of visual prognosis in eyes with neovascular age-related macular degeneration treated with ranibizumab. *Am J Ophthalmol* 2013;155:720–6.
- [29] Yannuzzi LA, Rohrer KT, Tindel LJ, Sobel RS, Costanza MA, Shields W, et al. Fluorescein angiography complication survey. *Ophthalmology* 1986;93:611–7.
- [30] Spaide RF, Fujimoto JG, Waheed NK. Image artifacts in optical coherence tomography angiography. *Retina* 2015;35:2163–80.
- [31] Miere A, Semoun O, Cohen SY, El Ameen A, Srour M, Jung C, et al. Optical coherence tomography angiography features of subretinal fibrosis in age-related macular degeneration. *Retina* 2015;35:2275–84.
- [32] Carnevali A, Sacconi R, Querques L, Corbelli E, Rabiolo A, Chiara G, et al. Abnormal quiescent neovascularization in a patient with large colloid drusen visualized by optical coherence tomography angiography. *Retin Cases Brief Rep* 2017.
- [33] Querques G, Srour M, Massamba N, Georges A, Ben Moussa N, Rafaeli O, et al. Functional characterization and multimodal imaging of treatment-naïve “quiescent” choroidal neovascularization. *Invest Ophthalmol Vis Sci* 2013;54:6886–92.
- [34] Cohen SY, Mrejen S. Imaging of exudative age-related macular degeneration: toward a shift in the diagnostic paradigm? *Retina* 2017;37:1625–9.